Aus dem Anatomischen Institut der Universität München
(Vorstand: Prof. Dr. med. WALTHER VOGT)

Eine seltene menschliche Doppelbildung
(Thorakoileopagus bibrachius tripus)

Inaugural-Dissertation

zur Erlangung der Doktorwürde

der Medizinischen Fakultät

der Ludwig-Maximilians-Universität München

Vorgelegt im Juni 1938

von

Kurt Ernst Lainer

aus Wien

Druck der Universitätsdruckerei H. Stürtz A.G., Würzburg

Berichterstatter: Prof. Dr. med. W. Vogt

Tag der mündlichen Prüfung: 27. Juni 1938

R. UNIV.
BIBLIOTHEEK
LEIDEN

Sonderdruck aus
„Zeitschrift für Anatomie und Entwicklungsgeschichte", 110. Band, 1. Heft
Verlag von Julius Springer, Berlin

Digitized by the Internet Archive
in 2026

https://archive.org/details/IA41554005_0031

Am 2. Juni 1936 wurde an das hiesige anatomische Institut die Leiche einer neugeborenen weiblichen Doppelmißbildung eingeliefert, welche am 31. Mai in Markt Grafing vor München zur Welt gekommen war.

Über den Verlauf der Gravidität und der Geburt konnten folgende Einzelheiten nachträglich in Erfahrung gebracht werden: Die Schwangerschaft der zweitgebärenden Frau L. verlief durchaus normal, lediglich fiel gegen Ende derselben eine außergewöhnlich lebhafte Beweglichkeit der Frucht auf. Die Niederkunft erfolgte nach dem 10. Schwangerschaftsmonat und die Entbindung wurde von einer Hebamme durchgeführt. Nach deren Angabe war der vorliegende Kindsteil ein Kopf, welcher spontan geboren wurde. Sodann stockte der weitere Verlauf der Geburt, worauf die Hebamme an dem bereits geborenen Kopfe zog und die Frucht ohne wesentliche Schwierigkeit voll entwickeln konnte. Der zweite Kopf war angeblich ventral zurückgeschlagen gewesen. Das Kind war leblos. Pathologische Veränderungen an Placenta und Nabelschnur waren nicht feststellbar. Bemerkenswert ist außerdem in der Familienanamnese der Frau L., daß ihr Vater und dessen Bruder eineiige Zwillinge waren.

Die Betrachtung des in Alkohol konservierten Präparates zeigt, daß es sich um eine asymmetrische Doppelmißbildung handelt (Abb. 1 und 2). Beide Individualteile sind im Rumpfgebiet miteinander verschmolzen. Die Gegeneinanderstellung ist hier keine rein ventrale, sondern eine ventrolaterale. Man kann einen gemeinsamen Stamm, zwei Köpfe mit Hälsen, zwei obere und drei untere Extremitäten feststellen. Da nun die Verwachsung im ventrolateralen Sinne erfolgt ist, haben sich nicht wie bei den gewöhnlichen disymmetrischen Thorakoileopagen zwei primäre Rücken und zwei sekundäre Vorderseiten entwickeln können. Es sind vielmehr die Rücken beider Individualteile so aneinander gerückt, daß man von einem doppelten Rücken oder einer gemeinsamen Rückseite sprechen darf. Ebenso dürfen wir ventral von einer gemeinsamen Vorderseite sprechen, die natürlich auch sekundären Ursprungs ist, d. h. so gestaltet, daß jeder Individualteil eine Hälfte davon liefert. Durch die Art der Aneinanderstellung ist ein oberes Extremitätenpaar — wenigstens aus dieser oberflächlichen Betrachtung zu schließen — in Fortfall gekommen. Es wird aus dem weiteren jedoch zu ersehen sein, daß die innenständigen Arme mit verschiedenen Anlagen doch angedeutet sind. Caudal sind die Verhältnisse insofern anders, als sich hier noch eine dritte untere Extremität entwickeln konnte, die aber von beiden Individualteilen gebildet wird.

Abb. 1.

Abb. 2.

Abb. 1. Der Thorakoileopagus von der Vorderseite.

Abb. 2. Der Thorakoileopagus von der Rückseite. *1.* Vorwölbung der verwachsenen Cavitates glenoidales, *2.* die beiden Fibrome (Extremitätenrudimente).

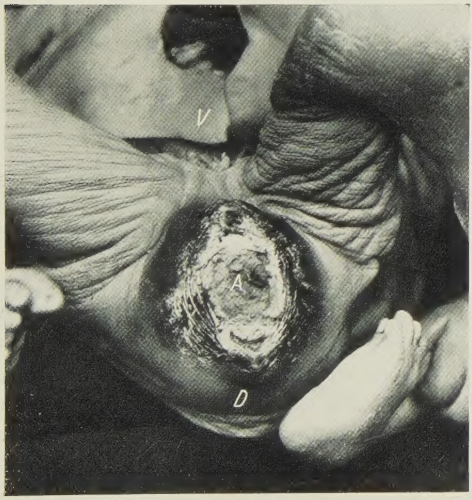

Abb. 3. Dammgebiet. *V* ventral, *D* dorsal, *A* Analmembran.

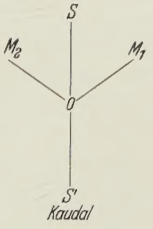

Abb. 4. Schema des Verhältnisses der Mediaebenen zur irrealen Symmetrieebene im Transversalschnitt. *SS'* Symmetrieebene, M_1O Medianebene des l. I.T., M_2O Medianebene des r. I.T.

Die Länge des Individuums beträgt — vom linken Kopf zur linken Ferse gemessen — 44 cm, der Frontooccipitaldurchmesser des linken Kopfes 10,5 cm, des rechten 10 cm. Die übrigen Maße sind entsprechend normal. Die Kopfformen lassen darauf schließen, daß beide Köpfe in einer Deflexionslage geboren worden waren.

Das Relief der gemeinsamen Rückseite bzw. des doppelten Rückens, weist einige Besonderheiten auf (Abb. 2). Knapp unter dem Zusammentreffen der Hälse

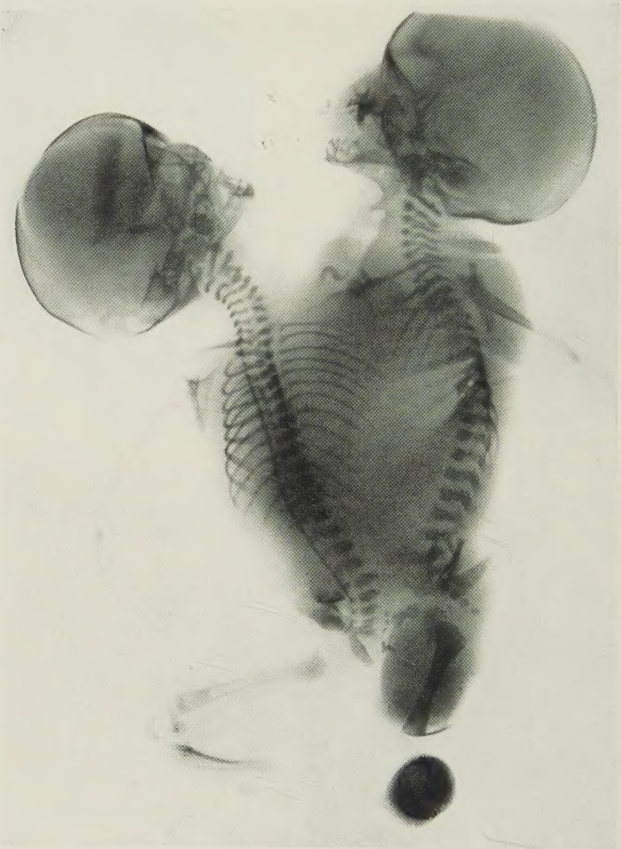

Abb. 5. Röntgenaufnahme in der zweiten schrägen Durchleuchtungsrichtung.

ist subcutan ein Höcker von derber Konsistenz zu fühlen. Unterhalb davon befinden sich zwei gestielte Hautfibrome, die, wie wir später sehen werden, rudimentäre Armanlagen darstellen. Caudal der Rückseite aufsitzend, sieht man das dritte Bein, welches im Vergleich zu den beiden anderen unteren Extremitäten verkümmert erscheint, in einer gewissen Zwangsstellung steht und eine Polydaktylie (8 Zehen) aufweist.

An der gemeinsamen Vorderseite liegt im Bauchgebiet der einfach vorhandene Nabel, dem noch der Rest der Nabelschnur aufsitzt (Abb. 1). Über dem Nabel ist die Haut wie bei einer kleinen Umbilicalhernie vorgewölbt. Die Verwölbung

entpuppte sich jedoch später als ein einfaches subcutanes Extravasat. Die Nabelschnur wurde histologisch untersucht: sie zeigt ganz regelmäßigen Bau, enthält also zwei Arterien, eine Vene und den Rest des Allantoisstiels. Das ganze Dammgebiet (Abb. 3) ist, einem Hühnersteiß ähnlich, abwärts vorgetrieben, der Anus weit gedehnt und mit einer persistierenden Analmembran verschlossen. Ventral und dorsal vom After befindet sich je eine äußere weibliche Genitalanlage.

Über die Zusammenlagerung der beiden Individualteile gibt am besten eine Skizze Aufschluß (Abb. 4). Sie stellt das Verhältnis der irrealen Symmetrieebene — es handelt sich ja um eine asymmetrische Doppelbildung — zu den beiden Medianebenen dar. Aus diesem Schema ist zu ersehen, daß im kranialen Teil der linken Individualteil mehr ventral, der rechte hingegen mehr lateral zur Symmetrieebene steht. Caudal sind beide Individualteile in genauerer Übereinstimmung, nämlich in stärker ausgeprägter ventraler Gegenüberstellung verwachsen als kranial. Demnach ist die Medianebene des rechten Individualteils eine in sich gedrehte, irreale Ebene. Um jedoch bei der weiteren Beschreibung bessere Anhaltspunkte zu haben, wollen wir an den Begriffen der Symmetrie- und Medianebenen festhalten, so wie wir von einer gemeinsamen Vorder- und Rückseite sprechen werden.

Das Röntgenbild (Abb. 5) läßt weitere Schlußfolgerungen auf die Skeletverhältnisse zu. Die beiden Wirbelsäulen sind vollständig getrennt und konvergieren caudal zueinander. Knöcherne Verbindungen zwischen beiden Individualteilen scheinen nur im Schulter- und Beckengürtelgebiet vorhanden zu sein. Die weiteren Einzelheiten des Skeletsystems werden bei der Besprechung der einzelnen topographischen Regionen abgehandelt werden. An dieser Stelle sei noch vorweggenommen, daß der Stamm ein gemeinschaftliches Cölom in sich birgt, welches nur unvollständig in Brust- und Bauchhöhle unterteilt ist.

In den folgenden Abschnitten werden die Ausdrücke „rechter Individualteil" mit „r.I.T." und „linker Individualteil" mit „l.I.T." abgekürzt.

Halsgebiete.

Die Präparation der Halsregionen förderte mehrere interessante Einzelheiten zutage. Die beiden mittelständigen, zur Symmetrieebene gewandten seitliche Halsdreiecke haben eine gemeinsame Basis, welche durch einen in der Symmetrieebene verlaufenden Röhrenknochen gebildet wird. Dieser Knochen weist eine leichte S-förmige Krümmung auf und stellt eine dritte, gemeinsame Clavicula dar. Er zieht vom Manubrium sterni zur Spitze eines am doppelten Rücken liegenden Knochengebildes, das offenbar aus der Verschmelzung der beiden mittelständigen Schulterblätter entstanden ist. Auch im Röntgenbild (Abb. 5) ist dieses Schlüsselbein als kurzer, S-förmig gebogener Schatten über der schwachen Schulterblätterverschattung sichtbar. Im übrigen sind im ganzen Halsgebiet keine Skeletabweichungen vorhanden.

Von den beiden außenständigen, also den normalen oberen Extremitäten zugekehrten Halsseiten ist als einzige Varietät hervorzuheben, daß beiderseits die V. cephalica nicht im Trigonum deltoideopectorale in die V. axillaris mündet; sie verläuft vielmehr im Sulcus deltoideopectoralis weiter aufwärts, überschneidet die Clavicula und zieht zur V. jugularis externa.

Stark von der Regel abweichende Verhältnisse zeigen sich an den *mittelständigen seitlichen Halsdreiecken* (Abb. 6). Hier sind in erster Linie die Muskelverhältnisse genauer zu betrachten. Die beiden Mm. sternocleidomastoidei entspringen mit ihren Sternalportionen am Sternum der Vorderseite, welches somit allen vier Kopfnickern als Ursprung dient. Die claviculären Anteile der beiden genannten Muskeln kommen vom ventralen Ende der dritten Clavicula. An diesem nehmen ferner noch die medialen Mm. sternohyoidei und Mm. sternothyreoidei ihren Ursprung. Die Mm. omohyoidei entspringen teils am dorsalen Ende des unpaaren Schlüsselbeins, teils an den Margines superiores der verwachsenen Scapulae. In

Abb. 6. Muskelpräparat der vorderen Halsdreiecke. *1.* Sternum, *2a* rechte, *2b* linke Clavicula, *3.* dritte, gemeinsame Clavicula, *4.* Mm. sternocleidomastoidei, *5.* Mm. sternohyoidei, *6.* Thymus. Mit der Sonde sind die beiden Mm. omohyoidei unterfangen.

den vorderen Halsdreiecken befinden sich, zwischen den unteren Zungenbeinmuskeln gelegen, größere drüsige Organe, die sich als aus dem Thorax hochgedrängte Thymus erweisen.

Die Äste des Plexus cervicalis sind in allen vier Halsseitenregionen normal ausgebildet und es zeigen sich Anastomosen der Nn. occipitales minores mit den Nn. accessorii.

Gesondert zu besprechen wären nun die tiefen Schichten der mittelständigen seitlichen Halsdreiecke. Als gemeinsame Eigenschaft dieser beiden Gebiete ist hervorzuheben, daß jeder Plexus braxialis nur mit zwei größeren Nervenstämmen angelegt ist, deren Verlauf in den nächsten Abschnitten zu besprechen sein wird.

Rechte tiefe seitliche Halsregion des l.I.T. (Abb. 7): Etwa in der Mitte des M. sternocleidomastoideus mündet die V. jugularis externa in die V. jugularis interna. Vom Ganglion cervicale superius des Sympathicus zieht eine starke Anastomose zum Vagus. Je ein von Vagus und Sympathicus abgehender Nervenast verläuft an der Außenseite der A. carotis communis abwärts zur Pleurakuppe (Nn. cardiaci). Unmittelbar unter der Vago-Sympathicusanastomose zweigt vom Vagus ein Nerv ab und zieht zum Kehlkopf. Dieser Ast darf als erhöht abgehender

N. laryngeus inferior angesprochen werden, da ein normaler N. recurrens nicht zu finden ist. Der Grund für diese Varietät dürfte wohl in dem Fehlen einer A. anonyma dieser Seite zu suchen sein. Das Ganglion cervicale superius N. sympathici steht ferner mit dem Plexus cervicalis durch einen dünnen Ast in Verbindung.

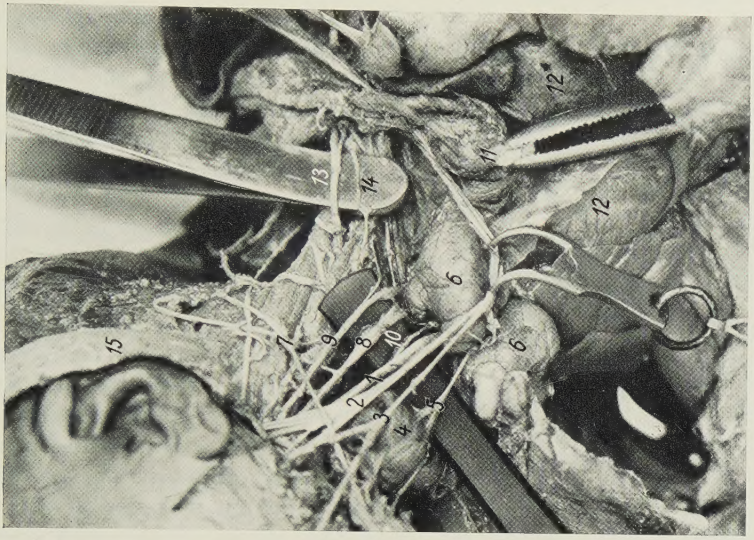

Abb. 8. Rechter Hals, linke tiefe seitliche Halsregion. *1.* A. carotis comm., *2.* V. jugularis int., *3.* V. jugularis ext., *4.* Schilddrüse, *5.* V. thyreoidea ima., *6.* Thymus, *7.* Ansa hypoglossi, *8.* Sympathicus mit 2 Ästen zum Plexus cervicalis, *9.* N. vagus mit Ramus cardiacus sup., *10.* N. recurrens, *11.* dritte Clavicula (angeklemmt), *12.* Herzen, *13.* N. suprascapularis, *14.* N. phrenicus, *15.* M. sternocleidomastideus (aufgeklappt).

Abb. 7. Linker Hals, rechte tiefe seitliche Halsregion. *1.* A. carotis comm., *2.* V. jugularie int., *3.* Ansa hypoglossi, *4.* Schilddrüse, *5.* Ganglion cervicale sup. N. sympath., *6.* N. vagus, *7.* Nn. cardiaci vagi et sympathici, *8.* Vago-Sympathicus-Anastomose, *9.* erhöht abgehende N. laryngeus inferior, *10.* Thymus, *11.* N. phrenicus, *12.* N. suprascapularis, *13.* dritte Clavicula, *14.* Herzen, *15.* M. sternocleidomastoideus (aufgeklappt).

Vom Plexus brachialis sind zwei größere Stämme vorhanden. Der obere schwächere, aus dem 5. Cervicalsegment kommend, vereinigt sich mit dem gleichen Nerven der Gegenseite etwa in der Mitte der Pleurakuppe und zieht sodann mit diesem gemeinsam an der Hinterfläche der Herzbeutels herab (vgl. Abb. 14). Er ist also demnach als N. phrenicus zu bezeichnen. Der stärkere, unter dem vorigen hervor-

tretende Nervenast verläuft durch den schwach ausgebildeten rechten Scalenusspalt zum linken der miteinander verwachsenen Schulterblätter und endigt nach Durchtritt durch die Incisura scapulae in der Schulterblattmuskulatur (N. suprascapularis) (vgl. auch Abb. 10). Außer diesen beiden genannten Plexusästen sind noch etliche kleinere Nervenstämmchen vorhanden, welche teils die kleinen Mm. scaleni und Schultergürtelmuskeln, teils die umliegenden Hautbezirke versorgen.

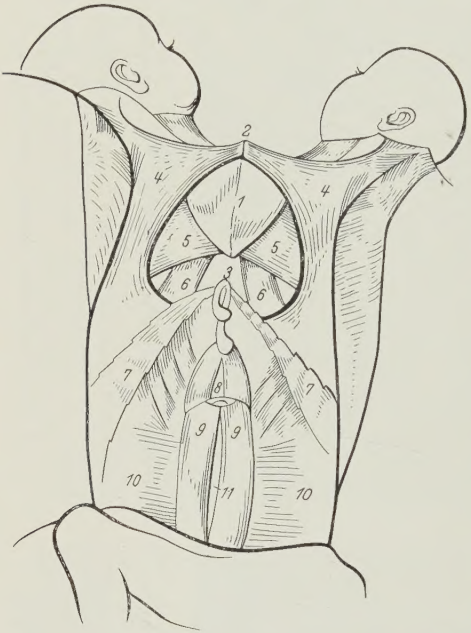

Abb. 9. Muskelschema der Rückseite. 1. Die beiden miteinander verwachsenen Schulterblätter. 2. Die aneinander gelagerten Cavitates glenoidales. 3. Armrudimente. 4. Mm. trapezii. 5. Mm. rhomboidei. 6. Mm. serrati ant. 7. Mm. latissimi dorsi. 8. Sternum. 9. Mm. recti. 10. Mm. obliqui ext. abdominis. 11. Linea alba.

Linke tiefe seitliche Halsregion des r.I.T. (Abb. 8): In der Höhe des zweiten und dritten Cervicalsegmentes steht der Halssympathicus durch zwei Anastomosenäste mit dem Halsgeflecht in Verbindung. Die Mm. scaleni sind wie auf der Gegenseite sehr schwach und mangelhaft ausgebildet. Der Plexus brachialis besteht ebenfalls aus zwei Ästen, einem dickeren oberen N. suprascapularis, welcher denselben Verlauf wie der gleichnamige Nerv der rechten Halsseite des l.I.T. nimmt, und einem dünneren, unter dem eben genannten hervortretenden N. phrenicus. Weiter finden sich auch hier noch einige zarte, zu den Schultergürtel- und Skalenusmuskeln ziehende Nervenästchen. Der N. recurrens verhält sich auf dieser Seite normal.

Rücken.

Die in der Symmetrieebene zusammentreffenden Rückenpartien beider I.T. bieten in ihren oberen Abschnitten Rücken- und Schulterblattmuskulatur dar. Die unteren Regionen weisen hingegen die Anlagen einer sekundären, unvollkommen ausgebildeten Bauchwand auf, was durch die hier mehr ventrale Gegenüberstellung der I.T. bedingt ist (vgl. Abb. 4).

Die beiden zueinander gekehrten Schulterblätter sind, wie bereits erwähnt, mit ihren Margines axillares und Cavitates glenoidales zusammengewachsen. Dadurch erhält das so entstandene Knochengebilde das Aussehen eines Stichspatens oder Deltoids. Acromia und Processus coracoidei sind nicht zu sehen. Die beiden mittelständigen Mm. trapezii haben normale Lage und Verlauf, nur entspringen sie anstatt von den unteren Brustwirbeldornen aus der an beiden Rücken ziemlich kräftig entwickelten Fascia lumbodorsalis (Abb. 9). Die beiden unterhalb des Angulus inferior der verwachsenen Scapulae gelegenen Hautfibrome dürfen nach genauer histologischer Untersuchung als rudimentäre Anlagen der fehlenden oberen Extremitäten angesprochen werden. Beide sind in der Hauptsache von Fettgewebe ausgefüllt und enthalten einen zentralgelegenen Gefäß-Nervenstamm. Zu diesem

ziehen von der Peripherie einzelne Bindegewebssepten. Die Haut dieser Extremitätenrudimente ist reich an Haarbälgen, Schweiß- und Talgdrüsen und zeigt im übrigen normale Beschaffenheit. Von den Rippenbögen und den Lumbodorsalfascien verlaufen, nach aufwärts konvergierend, zu den Extremitätenstummeln hin zwei schmale, mit einzelnen Zacken an den unteren Rippen entspringende Muskeln (Mm. latissimi dorsi). Nach Durchtrennung der Mm. trapezii finden sich in der zweiten Rückenmuskelschicht normal verlaufende Mm. levatores scapulae und rhomboidei. Ferner sind auch Mm. serrati anteriores zu sehen, deren abgeänderter Verlauf, nämlich fast senkrecht abwärts, durch die Stellung der Schulterblätter bedingt ist.

Nachdem so die Gürtelmuskeln präpariert waren, wurden alle Muskeln, welche die Schulterblätter fixierten, mit Ausnahme der Mm. levatores scapulae durchtrennt, um dieses Knochengebilde aufklappen und die darunter befindliche Brustwand zur Darstellung bringen zu können (Abb. 10).

Die dadurch freigelegte Thoraxwand hat zwei Besonderheiten: Erstens sind die innenständigen Rippen wesentlich kürzer als die außenständigen, die vorne an das Sternum treffen. Zweitens fehlt im Bereich der oberen 3 Rippen ein Brustbein und diese Rippen sind an ihren Enden mit denen der Gegenseite verwachsen (Abb. 11). Die beiden ersten Rippen hängen ziemlich stark herab und man sieht über sie direkt in die Brusthöhle (Abb. 10). Der obere Brustraum ist somit nach hinten durch einen dreieckigen Spalt offen, welcher jedoch von den innenständigen, verwachsenen Schulterblättern überlagert ist (Abb. 11). Die Basis dieses Dreieckes liegt ungefähr in der Höhe des oberen Schulterblattrandes und die Spitze am Punkte des Zusammentreffens der beiden ersten Rippen, etwa in der Höhe des 4. Brustwirbels. Die vierten bis zehnten Rippen beider I.T. treten an ein knorpeliges Sternum, welches in der Körperlängsachse nach unten zieht. Das untere Ende dieses Sternums befindet sich 4 cm unterhalb der Armrudimente. Interessant ist ferner, daß alle sieben Rippen auf jeder Seite selbständig zum Brustbein ziehen. Vom unteren Ende des letzteren zieht ein derber, sehniger Streifen, eine Linea alba, zur hinteren Beckenverwachsungsstelle. Um diese Linea alba herum gruppieren sich Mm. recti mit Scheide, obliqui externi und interni sowie transversi abdominis (Abb. 9), zum Großteil wohl ziemlich

Abb. 10. Tiefe Schicht der Rückseite. Die verwachsenen Scapulae sind abpräpariert und, an den Mm. lavatores scapulae und am dritten Schlüsselbein hängend, hochgeklappt. *1.* Rückenvene, *2.* A. subclavia des 1. I.T., *3.* Intercostalnerven, *4.* Extremitätenrudimente, *5.* oberer Pol des Bruchsackes im hinteren Thoraxraum. Mit der Sonde sind die beiden Nn. suprascapulares unterfangen.

mangelhaft und rudimentär ausgebildet, aber in der Hauptsache doch den Verhältnissen einer normalen Bauchwand entsprechend. Jedoch fehlt hier der Nabel, da es sich ja um eine monomphale Doppelbildung handelt.

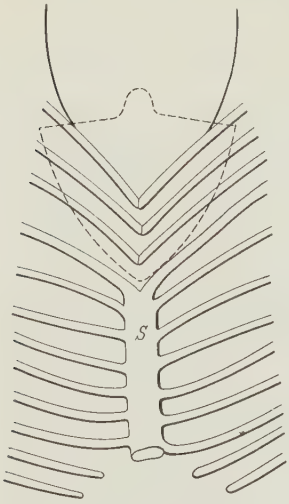

Abb. 11. Die Brustwand im Bereich der sekundären Rückenseite. *S* Sternum. Die punktierte Linie gibt die Lage der miteinander verwachsenen Schulterblätter an.

Der erwähnte, unter den verwachsenen Schulterblättern gelegene Spalt bietet also Einblick in den oberen Teil der Brusthöhle (Abb. 10). Man bekommt hier einen mit Eingeweiden erfüllten, serösen Sack zu Gesicht. Ein größeres venöses Gefäß verläuft, aus der Brusthöhle hervortretend, zuerst über dieses Gebilde und sodann in der Mittellinie weiter abwärts. Es wird von einer Arterie begleitet, die aus dem rechten Scalenusspalt des l.I.T. kommt (A. brachialis). Zu diesen Gefäßen gesellen sich noch einige dünne Nervenstämmchen, welche teils aus den unteren Plexusabschnitten, teils aus den oberen Intercostalräumen herziehen. Alle diese Gefäße und Nerven versorgen die Extremitätenrudimente sowie die umliegenden Haut- und Muskelregionen.

Brust- und Bauchhöhle.

Das Cölom gehört beiden Individualteilen gemeinsam an. Es ist jedoch in der Entwicklung keine vollständige Trennung zwischen Brust- und Bauchraum zustandegekommen, sondern das Zwerchfell weist einen sehr umfangreichen Defekt auf, der dorsal die mittelständigen, d. h. einander zugewandten Abschnitte einnimmt (Abb. 12). Wie das in dieser Abbildung dargelegte Schema zeigt, ist nur zwischen den ventral gelegenen Lungenlappen sowie den Gebilden des vorderen Mediastinums einerseits und der Bauchhöhle andererseits eine Trennung vorhanden. Der hintere Teil der Brusthöhle, also jener Raum, der den hinteren Mediastina beider I.T. entspricht, steht mit der Bauchhöhle in offener Verbindung. Lediglich ein ganz schmaler Muskelstreifen verbindet die freien Ansatzstellen der Zwerchfelle miteinander, an der Innenwandung der gemeinsamen Rückseite entlang laufend. Dieser ist als Rest des Zwerchfells aufzufassen, welches durch die im folgenden zu beschreibenden Zwerchfellhernie in seiner Entwicklung gehemmt worden ist.

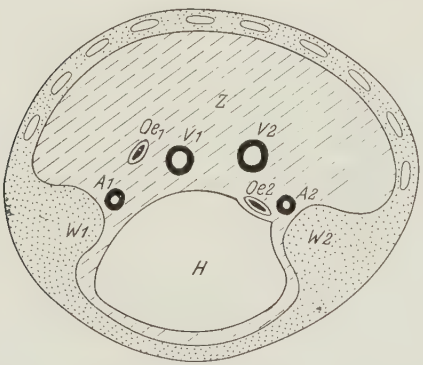

Abb. 12. Schematische Darstellung der Zwerchfellverhältnisse in der Draufsicht. *W1* linke, *W2* rechte Brustwirbelsäule, *A* Hiatus aortici, *V* Foramina Vv. cavarum, *Oe* Hiatus oesophagei, *H* Defekt des Zwerchfells, Bruchpforte, *Z* Centrum tendineum.

Um sich eine genauere Vorstellung über die Größe des Defektes machen zu können, sei erwähnt, daß der hintere, freie Rand des gemeinsamen Zwerchfelles leicht bogenförmig gekrümmt etwa von Wirbelsäule zu Wirbelsäule, durch das

Cölom verläuft. Mehr als ein Drittel des gesamten Cölomquerschnittes ist demnach unverschlossen. Diese Tatsache berechtigt wohl zur Annahme, daß die Bauch-eingeweide bereits vor Verschluß der beiden mittelständigen Ductus pleuro-mesenterici in den Bereich der Brustorgane vorgedrungen waren, so daß die entsprechenden Zwerchfellpfeiler sich nicht mehr entwickeln konnten.

Dieser Zwerchfelldefekt bildet nun die Bruchpforte für einen serösen, mit Bauch-eingeweiden gefüllten Sack (Abb. 10 und 13). Letzterer stellt also eine Hernia diaphragmatica dar. Dieser Bruch nimmt die Gebiete der beiden hinteren Media-stinalräume ein und hat die Herzen nach vorne gedrängt. Weiter sind durch ihn die beiden ihm zugewandten Lungen in ihrer Entwicklung stark gehemmt und hypoplastisch. Kranial reicht dieser Herniensack bis in die oberen Thoraxaperturen, also in gleiche Höhe wie die Pleurakuppen; er war ja schon bei der Präparation der beiden mittelständigen tiefen seitlichen Halsregionen und unter den verwachsenen Schulterblättern sichtbar geworden (Abb. 10). Mit seiner raumbeengenden Wirkung dürfte er auch für die Hochdrängung der beiden Thymusdrüsen verantwortlich zu machen sein.

Die Hülle der Hernie wird aller Wahrscheinlichkeit nach von Peritoneum und Pleura parietalis gebildet und ist zum Teil mit der Thoraxinnenwand verklebt.

Abb. 13. Thoraxraum von hinten eröffnet. Man sieht den Bruchsack in seiner ganzen Ausdehnung freiliegen. *1.* Die in den hinteren Bauch herabhängende Colonschlinge.

Vordere Brusthöhle und deren Eingeweide.

Der vorderen Thoraxraum ist von den Brustorganen beider I.T. eingenommen (Abb. 14). Als augenfälligste Tatsache sind *zwei Herzen* zu verzeichnen. Diese werden von einem gemeinschaftlichen Perikard umhüllt und sind annähernd normal ausgebildet. Der Herzbeutel, gesetzmäßig am Zwerchfell angewachsen, grenzt mit seiner Rückwand unmittelbar an die ventrale Fläche des Herniensackes. Nur im obersten Abschnitt seiner Vorderseite ist er von den beiden Thymusdrüsen überlagert.

Nach E. Schwalbe ist in der Regel bei allen Formen von Thorakoileopagen und auch bei der Duplicitas anterior ein gemeinsames Perikard für beide Herzen vorhanden. Bei den Cephalothorakopagen besitzt dagegen jedes Herz einen eigenen Herzbeutel.

Der von den Herzen eingenommene vordere Mediastinalraum des gemeinsamen Brustcöloms wird von der rechten Lunge des r.I.T. und von der linken des l.I.T. begrenzt. An den pulmonalen Flächen des Perikards verlaufen hier die von den beiden lateralen Plexus cervicobrachiales kommenden Nn. phrenici zum Zwerchfell herab. Die von den mittelständigen Halsgeflechten stammenden

gleichen Nerven ziehen gemeinschaftlich an der Hinterwand des Herzbeutels, also zwischen ihm und dem Bruchsack, zum hinteren freien Rand des Diaphragma und werden von einem feinen arteriellen Gefäß begleitet.

Das rechtsgelegene, dem r.I.T. zugehörige Herz ist etwas kleiner als das linksgelagerte (Abb. 14). Das ist darauf zurückzuführen, daß man bei ihm jede Andeutung einer V. cava superior vermißt. Es münden vielmehr sämtliche venösen Blutbahnen des rechten Kopf-, Hals- und Armgebietes in die obere Hohlvene des l.I.T. Demnach ist auch das Herz des letzteren etwas größer und kräftiger entwickelt, da es mehr Blut zu bewältigen hatte. Insbesondere zeigt sich sein rechter Vorhof stark dilatiert. Es muß infolge dieser groben Abweichung der Kreislaufwege von der Norm zu größeren venösen Stauungen gekommen sein; das beweist die dunkel-cyanotische Verfärbung des linken Kopfes.

Abb. 14. Die Brusthöhle von vorne eröffnet. Gefäße und Nerven herauspräpariert. *1.* Herz des r. I.T., *2.* Herz des l. I.T., *3.* V. cava sup., *4.* r. V. anonyma, *5.* l. V. anonyma, *6.* dritte V. anonyma, *7.* Aa. pulmonales, *8.* Aortae, *9.* Nn. phrenici.

Dem Situs nach hat das rechte Herz eine nahezu normale Lage inne. Das linke hingegen erscheint auf die Spitze gestellt, d. h. es ist mit seiner Facies diaphragmatica vom Zwerchfell abgehoben. Seine Längsachse schließt mit der Horizontalen einen Winkel von fast 120° ein. Beide Herzen weisen im Bereich der einander zugewandten Vorhöfe eine Verklebung oder leichte Verwachsung auf, die aber ohne Schwierigkeit und ohne Hinterlassung eines Defektes zu trennen war. Eine Kommunikation zwischen den beiden Organen besteht nicht und ist auch bei ihrem selbständig durchgebildeten Aufbau nicht zu erwarten.

Zu den Herzgefäßen wäre zu bemerken, daß Aorten, Hohlvenen und die Vv. pulmonales der das Mediastinum begrenzenden außenständigen Lungen in ihren Anfangsteilen normale Beschaffenheit und gesetzmäßigen Verlauf aufweisen. Die Vv. pulmonales der beiden hypoplastischen Lungen (s. unten) sind hingegen klein und verlaufen entsprechend der Lage dieser Lungenteile atypisch.

Die verschiedenen Herzklappen sind nicht verändert, die Foramina ovalia stehen beiderseits noch offen.

Die beiden nach vorne gerichteten äußeren Lungenflügel zeigen sich kräftig entwickelt und mit normaler Lappenbildung, d. h. die rechte Lunge des r.I.T. weist drei, die linke des l.I.T. zwei Lappen auf. Die beiden der Hernie zugewandten Lungen hingegen erscheinen klein und in ihrer Entwicklung gehemmt, wie schon verschiedentlich angedeutet wurde. Die Ursache hierfür bildet offenbar die raum-

beengende Wirkung des Zwerchfellbruches. Von ganz besonderer Merkwürdigkeit ist die Tatsache, daß sich die linke, kleine Lunge des r.I.T. innerhalb des Bruchsackes befindet. Bei Eröffnung des Bruchsackes von hinten fand sie sich ohne trennende Schicht direkt an die Hernienleber angelagert (Abb. 20). Es scheint, als ob sie den Bruchsack durchbrochen hätte und in ihn hineingesproßt wäre, da die Hernienwandung glatt um den Hilus herumgelegt ist und die Lunge nur von ihrer Pleura visceralis umhüllt wird.

In der Ausbildung und im weiteren Verlauf der Brustgefäßstämme sowie in deren Verzweigungen bieten sich mancherlei von der Norm abweichende Verhältnisse dar (Abb. 15). Von den Hauptgefäßen ist hervorzuheben, daß die mittel-

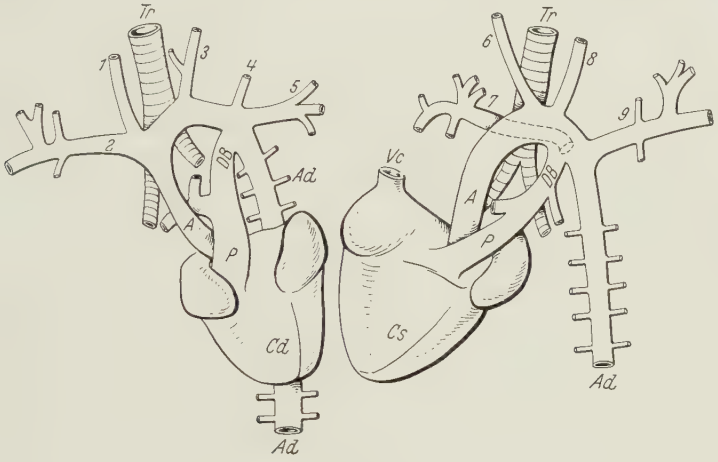

Abb. 15. Schema des Verlaufes und der Verzweigungen der arteriellen Brustgefäßstämme. *C.d.* rechtes, *C.s.* linkes Herz, *P.* A. pulmonalis, *A.* Aorta ascendens, *A.d.* Aorta descendens, *D.B.* Ductus Botalli, *V.c.* Vena cava sup., *Tr* Trachea, *1.* A. carotis comm. dext., *2.* A. subclavia, *3.* A. carotis comm. sin. mit A. thyreoidea inf. *4.* A. vertebralis sin., *5.* A. subclavia sin., *6.* A. carotis comm. dext. *7.* A. subclavia (aus dem Truncus thyreocervicalis geht die A. vertebralis ab), *8.* A. carotis comm. sin. *9* A. subclavia.

ständigen Aa. subclaviae sehr schwach ausgebildet sind und keine regelmäßige Verzweigung zeigen. Insbesondere die linke A. subclavia des r.I.T. läßt einen charakteristischen Truncus thyreocervicalis und eine A. mammaria interna vermissen. Das Gefäß zweigt sich vielmehr nach dem Durchtritt durch die Ansa Vieussenii in mehrere kleine Äste auf: Einer derselben zieht vor dem rudimentären M. scalenus anterior zum Gebiet der gemeinsamen Clavicula und zu den verwachsenen Schulterblättern (A. transversa scapulae). Ein weiterer verläuft durch den Scalenusspalt zu den Nackenmuskeln (Mm. trapezius, levator scapulae usw.) und ein dritter versorgt die Halsmuskeln dieser Seite sowie die beiden obersten Intercostalräume (Truncus costocervicalis). Die fehlende A. thyreoidea inferior ist durch einen entsprechenden Ast der A. carotis communis sinistra ersetzt. Die weitere Aorta descendens zeigt keine Varietäten mehr.

An der Aorta des l.I.T. fehlt die A. anonyma. Die Aa. subclavia und carotis communis dextra kommen vielmehr direkt aus dem Aortenbogen. Die erstgenannte dürfte demzufolge ihrer Genese nach nicht als Kiemenbogenarterie, sondern als erste Segmental- (Intercostal-) Arterie aufzufassen sein. Die Carotis communis

dextra entspringt ventral der Trachea aus dem Aortenbogen, knapp vor dem Abgang der linken Halsschlagader. Die bereits genannte A. subclavia dextra zweigt erst vom Beginn der Aorta descendens in der Höhe der Einmündungsstelle des Ductus Botalli ab und verläuft hinter den Mediastinalorganen des l.I.T. — Trachea, Oesophagus, Nn. vagi — zum Scalenusspalt. Vor Eintritt in diesen gibt sie einen Truncus thyreocervicalis, welcher auch der A. vertebralis den Ursprung bietet, sowie eine A. mammaria interna ab; ein Zweig der letzteren begleitet die beiden mittelständigen Nn. phrenici an der Hinterwand des Perikards. Der Stamm der A. subclavia zieht dann weiter durch die Scalenuslücke — hier eine A. transversa colli abgebend — über die rechte erste Rippe und unter den verwachsenen Schulterblättern am Rücken abwärts zu den Armrudimenten und Rückenmuskeln. Dieses Gefäß stellt also eigentlich eine A. brachialis dar. An der übrigen Brustaorta herrschen auch hier normale Verhältnisse.

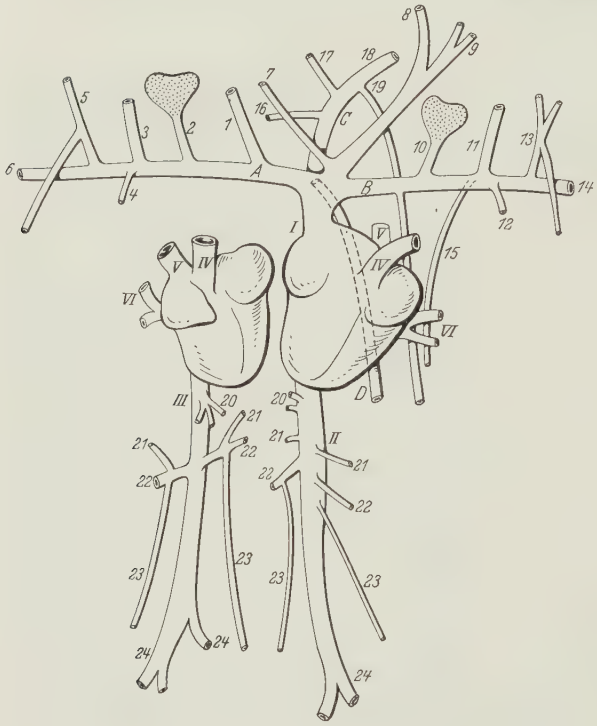

Abb. 16. Schema des Verlaufes und der Verzweigungen der Brust- und Bauchvenenstämme. *1.* V. cava sup., *A.* V. anonyma dext., *1.* V. jugularis int. sin., *2.* V. thyreoidea ima., *3.* V. jugularis int. dext., *4.* V. mammaria int., *5.* V. jugularis ext. dext. mit V. cephalica, *6.* V. axillaris, *B.* V. anonyma sin., *7.* V. jugularis ext. sin. des r. I.T., *8.* V. jugularis int. dext., *9.* V. jugularis ext.dext., *10.* V. thyreoidea ima, *11.* V. jugularis int. sin., *12.* V. mammaria int., *13.* V. jugularis ext. sin. mit V. cephalica, *14.* V. axillaris, *15.* Ductus thoracicus, *C.* gemeinsame dritte V. anonyma, *16.* V. transversa colli, *17.* V. subclavia sin. des l. I.T., *18.* V. subclavia dext. des l.I.T., *19.* Rückenvene, *D.* V. azygos., *II* und *III* Vv. cavae inf., *20.* Vv. hepaticae. *21.* Vv. suprarenales, *22.* Vv. renales. *23.* Vv. ovaricae, *24.* Vv. iliacae comm., *IV.* Aa. pulmonales, *V.* Aortae, *VI.* Vv. pulmonales.

Die venösen Stämme des Brustgebietes weisen viel gröbere Abweichungen von der Norm auf als die arteriellen (Abb. 16). Im wesentlichen sind hier drei Hauptstämme vorhanden, welche zwei annähernd normalen und einer dritten gemeinsamen V. anonyma entsprechen (Abb. 14). Da, wie schon betont, dem Herzen des r.I.T. die V. cava superior fehlt, fand die Ableitung des venösen Blutes aus den beiden Kopf-, Hals- und oberen Extremitätengebieten über diese drei Hauptstämme in die V. cava superior des l. I.T. und somit ins linke Herz statt. Als einziges normal angelegtes und verlaufendes Gefäß darf nur die V. anonyma sinistra des l. I.T. bezeichnet werden. Ihr Stromgebiet umfaßt das linke Arm- sowie das gesamte Kopf-Halsgebiet des l.I.T.; sie stellt den einen der drei Hauptstämme dar. Als Besonderheit ist an dieser V. anonyma hervorzuheben, daß sie ein großes Gefäß von der rechten Halsseite des l.I.T. aufnimmt, die V. jugularis communis

dextra. Diese entsteht in Höhe des Trigonum caroticum durch Vereinigung der Vv. jugularis externa und interna. In sie mündet außerdem kurz vor ihrem Zusammentreffen mit der V. anonyma die V. jugularis externa der linken Halsseite des r.I.T. Im Winkel des Zusammenflusses von V. subclavia und V. jugularis int. sin. mündet außerdem der einfach angelegte Ductus thoracicus ein, welcher mit der Aorta des l.I.T. seinen Verlauf nimmt.

Als zweiter Hauptstamm der V. cava superior ist die der eben beschriebenen V. anonyma sinistra entsprechende Blutader zu nennen, die das Blut von Kopf-, Hals- und Armgebiet des r.I.T. zur Hohlvene führte. Sie vereinigt in sich die V. subclavia dextra, die Vv. jugularis externa und interna dextrae, weiters die V. mammaria interna und V. thyreoidea ima und schließlich die V. jugularis interna sinistra des rechten Halses.

Der dritte wichtige Stamm ist ein unter der gemeinschaftlichen Clavicula verlaufendes Gefäß, eine dritte, gemeinsame V. anonyma. Sie zieht demnach von hinten her zur V. cava superior. Von dieser V. anonyma werden folgende Äste aufgenommen: Von rechts und links her je eine den Arterien entsprechende, dünne V. subclavia, die ihr Blut aus den beiderseitigen, unteren Halsabschnitten nehmen, ferner eine Vene, die die rechte A. subclavia des l.I.T. auf dem Rücken begleitet (vgl. Abb. 10), und schließlich noch eine aus den Vv. transversae colli entstandene Blutader.

Zum Schluß ist die einfach vorhandene, dem l.I.T. zugehörige V. azygos zu erwähnen, die von hinten unten heraufkommt und unmittelbar nach der Zusammenmündung der drei genannten Venenstämme an die obere Hohlvene tritt.

Bauchhöhle und Baucheingeweide.

Um eine möglichst verständliche Beschreibung der Baucheingeweide durchführen zu können, erscheint es angezeigt, eine räumliche Unterteilung der Bauchhöhle und des mit ihr in Verbindung stehenden hinteren Brusthöhlenabschnittes vorzunehmen. Der Bauchraum ist durch eine senkrecht zur Symmetrieebene stehende, etwa von Lenden- zu Lendenwirbelsäule ziehende Mesenterialwand unvollständig in zwei Hälften geteilt, welche unterhalb des Zwerchfelles ineinander übergehen. Dadurch ist ein vorderer und ein hinterer Bauchraum gebildet. Der hintere Raum kommuniziert nun infolge des Zwerchfelldefektes in seiner ganzen Querschnittsausdehnung mit dem Herniensack, also indirekt mit dem hinteren Teil der Brusthöhle. Die Lücke, welche zwischen dem oberen freien Rand des Mesenterialseptums (eigentlich Mesocolon) und der vorderen Zwerchfellpartie verbleibt, stellt demnach eine Verbindung zwischen vorderem Bauchraum einerseits und dem hinteren Bauchraum samt Herniensack andererseits dar (Abb. 18). Durch sie nehmen verschiedene Darmabschnitte sowie eine Leberparenchymbrücke ihren Verlauf.

Der Situs der Eingeweide im vorderen Bauchraum soll durch die Abb. 17—19 veranschaulicht werden. Nach Eröffnung der Bauchdecken stellte sich bei der Entfernung der vorne gelegenen Leber heraus, daß diese eine parenchymatöse Verbindungsbrücke nach hinten oben sendet, also mit einem gleichartigen Organ, das in den Bruchsack hinauf verlagert ist, in Verbindung steht. Die V. cava inferior des r.I.T. ist breit in die vordere Leber eingebettet, so daß wir diese als dem r.I.T.

zugehörig annehmen dürfen. Auch münden die aus der Leber austretenden Vv. hepaticae in die ebengenannte Hohlvene. Die linke V. cava inferior zieht von ihrem nahe dem hinteren, freien Zwerchfellrande liegenden Foramen frei an der hinteren Bauchwand des l.I.T. herab. Sie ist nicht von Lebersubstanz umgeben, doch nimmt auch sie Vv. hepaticae, die von der Hernienleber von oben hinten an sie herantreten, auf. Dadurch erscheint es berechtigt, diese Leber dem l.I.T. zuzurechnen.

Abb. 17. Die Bauchhöhle von vorne eröffnet. Die Leber ist mit einem stumpfen Hacken zur Seite gezogen, die V. umbilicalis ist sondiert. *1.* Leber des r. I.T., *2.* Magen des l. I.T., *3.* Omentum minus, *4.* Omentum majus, *5.* Zwerchfell (von der vorderen Brustwand abgelöst), *6.* Milz, *7.* linke Niere des l.I.T., *8.* vordere Harnblase.

Auf dem Durchschnitt der Leberverbindung sieht man einige Gefäße getroffen, welche samt der sie umgebenden Lebersubstanz eine weitere Verbindung der beiden Kreisläufe darstellen. Die Leber des l.I.T. ist mit zwei schmalen, frontalgestellten Bändern am hinteren Zwerchfellrande befestigt (Abb. 20). Die beiden Organen gemeinsame Leberpforte liegt an der Unterfläche der vorderen, also rechten Leber. Eine Gallenblase kommt nur letzterem Organ zu und hat eine für dieses normale Lage inne. Das von der Pforte abwärts zu den zusammengelagerten Duodena ziehende Ligamentum hepatoduodenale enthält in der Mitte vorne zwei Gallengänge, rechts und links von denselben je eine A. hepatica propria und hinter diesen vier Gebilden einen Pfortaderstamm.

In den vorderen Bauchraum wölbt sich an jeder Seite eine Niere vor, wobei der obere Pol der linken Niere und die linke Nebenniere des l.I.T. von Magen und Milz überdeckt sind.

Der Magen des l.I.T. zeigt keine abweichenden Verhältnisse. Er beginnt an dem in der linken Zwerchfellhälfte gelegenen Hiatus oesophageus und zieht bogenförmig abwärts, in seinem Verlauf sich etwas nach vorne wendend. Das von seiner kleinen Kurvatur zur Leber ziehende kleine Netz schließt die linke Bursa omentalis nach vorne ab, während diese nach hinten zur Bruchpforte hin offensteht. Das große Netz hängt von der großen Magenkurvatur herab über das Colon descendens und über die linke Niere des l.I.T. Der Magen der rechten Seite befindet sich zum Großteil im Bruchsack, die dazugehörige Speiseröhre verläuft innerhalb der Brusthöhle bogenförmig herab zur Kardia, bereits in ihrem oberen Drittel sich von der Brustwand entfernend. Im untersten Teil trifft sie an den Zwerchfellrand und ist mittels eines schmalen Muskelbündels an diesen fixiert. Der Magen selbst ist wieder hinaufgedrängt, so daß der letzte Abschnitt des Oesophagus eine starke Knickung aufweist. Der Magen liegt mit seinem Fundus der Hernienleber und der linken Lunge des r.I.T. an (Abb. 20) und nur sein unterster Abschnitt tritt, das Zwerchfell überschneidend, nach vorne hinab in den vorderen Bauchraum. Seine Pars pylorica

und der Anfangsteil des Duodenum sind etwas höher gelagert als die entsprechenden Teile der Gegenseite. Auch vom rechten Magen zieht ein Omentum minus zur Gegend der Leberbrücke, jedoch kann man hier von einer gesetzmäßigen Anordnung nicht sprechen, ebensowenig beim Omentum majus, welches das zwischen großer Magenkurvatur und linker Nebenniere des r.I.T. gelegene Pankreas schürzenartig überdeckt.

Wie aus den Abb. 18 und 19 ersichtlich ist, treffen im vorderen Bauchraum die beiden Duodena mit ihren absteigenden Teilen zusammen, verlaufen dann einige Zentimeter gemeinsam nach abwärts, um hierauf wieder über den freien Mesocolonrand nach hinten umzubiegen. Während das linke Pankreas in seiner Lage nichts Außergewöhnliches darbietet, befindet sich das rechte tiefer als normal an der großen Kurvatur des rechten Magens. Die Pankreasköpfe sind zum Großteil hinter, teilweise aber auch vor den Zwölffingerdärmen miteinander verbacken. In jedes Duodenum mündet ein Ductus choledochus.

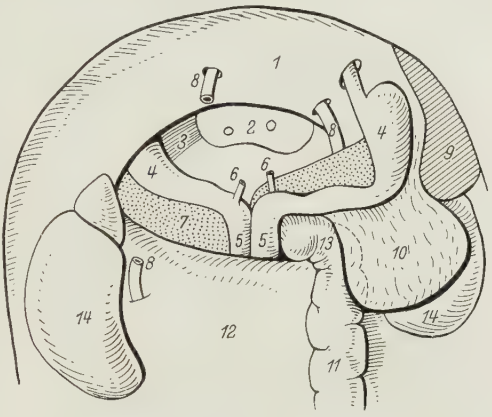

Abb. 18. Schema der Eingeweideverhältnisse im vorderen Bauchraum nach Herausnahme der Leber. *1.* Zwerchfell, *2.* durchtrennte Leberbrücke, *3.* Omentum minus des rechten Magens, *4.* Magen, *5.* Duodenum, *6.* Ductus choledochus, *7.* Pankreas, *8.* Vv. cavae inf. (aus der rechten ist ein Stück mit der Leber entfernt), *9.* Milz, *10.* Omentum majus, *11.* Colon descendens, *12.* Mesocolon (frontal gestelltes Mesenterialseptum), *13.* vom hinteren in den vorderen Bauchraum tretender Dickdarmast, *14.* Nieren.

Abschließend kann zu den eben beschriebenen Abschnitten gesagt werden, daß es sich bei keinem I.T. um einen partiellen Situs inversus handelt, sondern beiderseits die Situation der Magen und Duodena durch die Lage der übrigen Eingeweide und andere mechanische Momente hervorgerufen ist. Die — auf jeden I.T. bezogen — annähernd sagittale Einstellung dieser Organe bedingt das Zusammentreffen der Zwölffingerdärme und Bauchspeicheldrüsen. Allein aus der Tatsache, daß der linke Gallengang an der Rückseite des linken und der rechte an der Vorderseite des rechten Duodenums einmündet, kann man darauf schließen, daß hier ursprünglich andere Verhältnisse vorgelegen haben müssen und erst sekundär eine Annäherung dieser Organe erfolgt ist. Die V. umbilicalis scheint in der Hauptsache dem r.I.T. zuzugehören, da sie durch den Ductus Arantii in die rechte V. cava inferior mündet. Inwieweit von diesem Gefäß noch Verbindungen durch die Leberbrücke zur Cava inferior des l.I.T. bestehen, ist nicht feststellbar. Höchstwahrscheinlich dürfte die Hauptmenge des arteriellen Blutes zuerst dem rechten Kreislauf zugekommen sein, während im Gegensatz dazu der linke mehr venöses Blut zu bewältigen hatte.

Die weiteren Darmverhältnisse stellt das Schema in Abb. 21 dar. Der ganze Dünndarm von den Duodena ab sowie der Anfangsteil des Dickdarmes liegt mit zahlreichen Windungen in der Zwerchfellhernie und zum kleinen Teil im hinteren Bauchraum. Die beiden miteinander verlaufenden Duodena biegen, wie bereits erwähnt, in den hinteren Bauchraum um und trennen sich etwa in der Höhe ihrer

Übergänge in die Jejuna wieder. Das linke Jejunum liegt dann in zahlreichen Windungen an der linken Wand des Bruchsackes, das rechte hingegen zuerst rechts vorne außen, tritt dann unter der in den hinteren Bauchraum herabhängenden Colonschlinge durch und trifft links unten wieder mit dem linken Leerdarm zusammen. Von da ab bleiben die beiden Dünndärme zusammen und vereinigen sich schließlich nach vielen Windungen am rechten oberen Pol des ganzen Darmkonvolutes,

Abb. 19.

Abb. 20.

Abb. 19. Eingeweideverhältnisse im vorderen Bauchraum nach Herausnahme der Leber. In die Vv. cavae inf. sind dicke, in die Gallengänge dünne Sonden eingelegt. Beschriftung *1*—*13* vgl. vorige Abbildung, *14*. vordere Harnblase, *15*. Tube.

Abb. 20. Hinterer Brust- und Bauchraum. Der Darm ist mit einer Klemme zur Seite gezogen, um den rechten Magen zur Darstellung zu bringen. *1*. Die in der Thoraxhernie gelegene Leber des l. I.T., *2*. Magen des r. I.T., *3*. Omentum minus, *4*. Omentum majus, *5*. Pankreas, *6*. rechtes Befestigungsband der Leber, *7*. Radix mesenterii, rechts davon die linke Nebenniere des r. I.T., *8*. herabhängende Colonschlinge, *9*. Tuben, *10*. hintere Symphyse, *11*. linke Lunge des r. I.T.

4 cm vor dem MECKELschen Divertikel, zu einem einzigen Darmrohr (Abb. 22). Das von da ab nur mehr einfach angelegte Ileum mündet in der Mitte des unteren Konvolutpoles in das Coecum ein. Dieses ist mit seinem $3^1/_2$ cm langen Wurmfortsatz nach kranial gerichtet. Das Colon zieht nunmehr 6 cm abwärts in den hinteren Bauchraum, dann wieder aufwärts und bildet dadurch eine U-förmige Schlinge. Hierauf tritt es, nach links vorne umbiegend, über den Rand des Mesenterialseptums und unter dem Pylorus des linken Magens in die vordere Bauchhöhle (Abb. 18 und 19). Von da ab lassen sich infolge der normalen Lage des Dickdarmes wieder normale Bezeichnungen anwenden. Das Colon descendens verläuft jetzt vor der linken Niere des l.I.T. abwärts und geht in der linken Fossa iliaca in ein mehrschleifiges Sigmoid über, welches ein wesentlich engeres Lumen als der

bisherige Dickdarm hat. Das Rectum ist mächtig aufgetrieben (etwa $3^1/_2$ cm im Durchmesser), mit Meconium angefüllt und nach außen durch eine Analmembran abgeschlossen.

Eine einwandfreie Klärung der Mesenterialverhältnisse ist wegen der ganz abnormen Verlagerung und sekundären Verklebung der Darmschlingen und Mesenterien untereinander nicht möglich. Die mehrfach genannte Mesenterialwand, welche die Bauchhöhle in einen vorderen und einen hinteren Raum teilt, darf als ein von beiden I.T. geliefertes Gekröse für das Colon descendens aufgefaßt werden. Rechts verläuft sein Ursprung von der linken, im hinteren Bauchraum gelegenen Nebenniere des r.I.T. nach der rechten Fossa iliaca, wobei er die Wirbelsäule spitzwinklig überkreuzt. Der linke Anteil ist infolge der Linkslage des Colon descendens weniger ausgedehnt entwickelt. Er zieht analog den Verhältnissen auf der Gegenseite von der rechten Nebenniere des l.I.T. zur linken Fossa iliaca, knapp neben der Lendenwirbelsäule endigend. Das übrige Mesenterium entspringt beiderseits oben im Anschluß an die Mesocolonwurzeln. Es liegt also im Grenzgebiet zwischen hinterem Bauchraum und hinterem Brustraum vor den genannten Nebennieren und breitet sich von diesen Punkten fächerförmig aus. Teilweise ist es um seine eigene Achse gedreht und mit dem der Gegenseite an jenen Stellen, wo die Dünndärme aneinander gelagert sind, flächenhaft verwachsen.

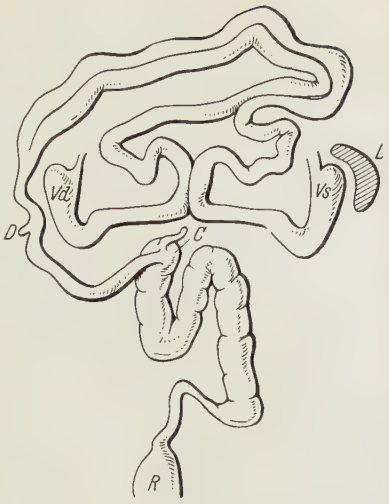

Abb. 21. Schematische Skizze der Darmverhältnisse. *V.d.* rechter, *V.s.* linker Magen, *L* Milz, *D* Meckelsches Divertikel, *C* Coecum, *R* Rectum. Erklärung im Text.

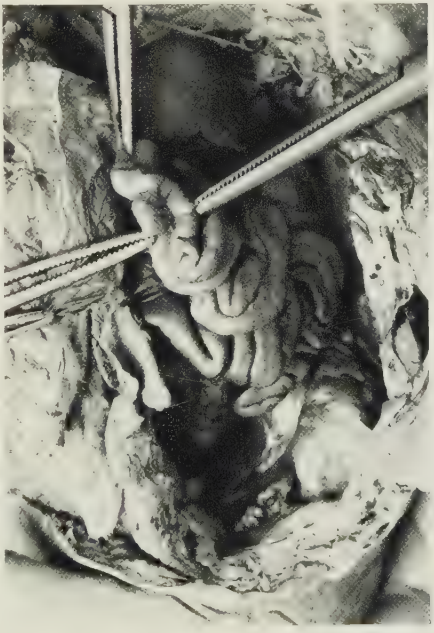

Abb. 22. Die Vereinigung der beiden Dünndärme zu einem Darmrohr.

Bei den arteriellen Gefäßen des Bauches kann man im allgemeinen die normalen Ursprünge feststellen, während sich in ihrem Verlauf und an den Verzweigungen mancherlei Besonderheiten darbieten (Abb. 23). An jeder Aorta abdominalis finden sich die Aa. coeliaca, mesenterica superior, renales, ovaricae und mesenterica inferior in entsprechender Höhe. Rechts hat die A. coeliaca nur zwei Äste, einen am hinteren Zwerchfellrand empor zur kleinen Kurvatur des rechten Magens ziehenden (A. gastrica sinistra) und weiter einen zweiten, der sich im Pankreas-Duodenalgebiet aufzweigt (A. pancreaticoduodenalis superior).

Da rechts eine Milz nicht vorhanden ist, fehlt auch die A. lienalis mit ihren Verzweigungen. Die übrigen fehlenden Äste der A. coeliaca (A. hepatica mit A. gastrica dextra und A. gastroepiploica dextra) werden von der A. mesenterica superior geliefert. Diese zieht mit ihrem Hauptstamm zum Gebiet der linken Nebenniere des r.I.T., wo das Mesenterium dieser Seite seinen Ursprung nimmt, und teilt sich in demselben auf. Die A. mesenterica inferior versorgt das Mesocolon mit den dazugehörigen Dickdarmabschnitten von rechts her.

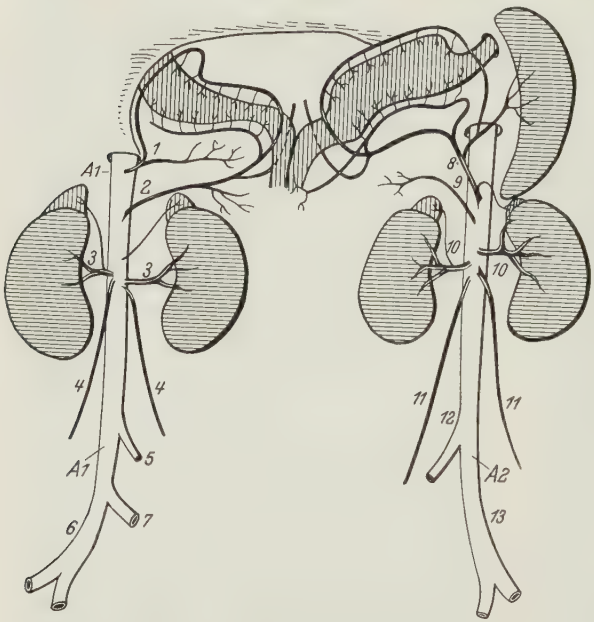

Abb. 23. Schematische Darstellung der Baucharterien. Der linke Magen ist hochgeschlagen. A_1 Aorta des r. I.T., *1.* A. coeliaca, *2.* A. mesenterica sup., *3.* Aa. renales mit suprarenales, *4.* Aa. ovariacae. *5.* A. mesenterica inf., *6.* A. iliaca comm. dextr., *7.* A. iliaca comm. sin., A_2 Aorta des l. I.T., *8.* A. coelica. *9.* A. mesenterica sup., *10.* Aa. renales mit suprarenales, *11.* Aa. ovaricae, *12.* A. mesenterica inf., *13.* A. iliaca comm. sin.

Von der linken Bauchaorta entspringt etwas unterhalb des Hiatus aorticus die A. coeliaca. Diese gibt zuerst einen Ramus suprarenalis ab und teilt sich sodann in ihre drei Hauptäste, welche einen durchaus gewöhnlichen Verlauf nehmen. Die Aa. mesenterica superior und mesenterica inferior verhalten sich genau wie auf der Gegenseite. Die erstere zieht zu dem vor der rechten Nebenniere des l. I. T. gelegenen Mesenterialursprung, die letztere von links her zum Colon descendens, Sigmoid und obersten Teil des Mastdarmes.

Die Pfortader setzt sich aus vier Hauptstämmen zusammen. Diese Stämme vereinigen sich hinter den Anfangsteilen der Duodena, direkt unter der Leberpforte zur V. portae. Von links her kommt ein Ast aus der linken Mesenterialwurzel, ein zweiter von der Milz und ein dritter als V. mesenterica inferior vom Colon descendens. Von rechts hingegen zieht nur ein Stamm heran, gebildet aus der von der rechten Radix mesenterii her kommenden V. mesenterica superior und der vom rechten Mesocolon heraufführenden V. mesenterica inferior. Diese beiden Gefäße vereinigen sich unter dem rechten Pankreas zur V. mesenterica magna.

Beckengürtel, Beckenorgane und Beckenausgang.

Die an der Vorderseite in der Symphyse zusammentreffenden Beckenhälften, also die rechte des r. und die linke l.I.T. zeigen, wie schon aus den Abb. 1 und 3 erklärlich, normale Größe und Beschaffenheit. An dieser Stelle sei gleich erwähnt, daß auch das richtig entwickelte untere Extremitätenpaar nichts Abweichendes aufweist. Die an der Rückseite sich vereinigenden Beckenhälften hingegen sind nur zum Teil vorhanden (Abb. 24). Der Defekt und die Aneinanderlagerung beider

Knochen entspricht etwa folgender Form: Wenn man an jeder Seite eines normalen Beckens einen Schnitt von der Spina iliaca ant. sup. zum Tuber ischiadicum führen und nach Entfernung der in der Symphyse vereinigten Segmente die Schnittlinien aneinander bringen würde, käme das den Beckenverhältnissen auf der Rückenseite unserer Mißbildung gleich. So finden wir hier keine Foramina obturata und ischiadica und nur andeutungsweise die Tubera ischiadica. Beiderseits ist aber eine schwach ausgebildete Incisura ischiadica major vorhanden.

Die so entstandene, senkrecht verlaufende dorsale Symphyse bietet an ihrem kranialen Ende der bei der Beschreibung des Rückens genannten Linea alba den Ansatzpunkt. Ihrem unteren Ende sitzt eine prominente, ovoide Gelenkfläche für das dritte Bein auf, die von unten und ventral her noch durch die hier zusammentreffenden Reste der Tubera ischiadica beider I.T. gestützt wird. Ein halbmondförmiger, den Rand dieser Gelenkfläche wallartig umgebender Knorpel verleiht dieser das Aussehen einer flachen Gelenkpfanne. Man darf ihn mit ziemlicher Sicherheit als knorpelige Facies lunata bezeichnen.

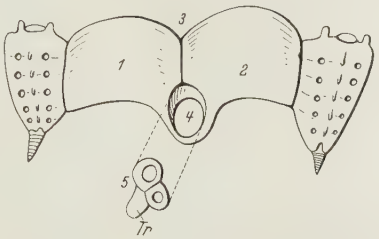

Abb. 24. Schema der hinteren Beckenverhältnisse. *1.* Rechtes Darmbein des l. I.T., *2.* linkes Darmbein des r. I.T., *3.* Symphyse, *4.* Gelenkfläche für die dritte Extremität, *5.* Gelenkfläche des Femur in der Draufsicht, *Tr* Trochanter major.

Wie aus all dem zu ersehen und auch aus Abb. 4 verständlich ist, hat sich hier der Beckengürtel doch ausgedehnter entwickeln können als der Schultergürtel.

Gleich wie der Bauchraum durch das Mesocolon, so ist auch das kleine Becken durch das Rectum und sein Gekröse, das die Fortsetzung des Mesocolons darstellt und beiderseits am Kreuzbein entspringt, in einen vorderen und in einen hinteren Raum geteilt. In jedem befindet sich ein kompletter Genitalapparat und eine Harnblase, wie ja auch in den beiden Bauchräumen je ein Nierenpaar mit Ureteren vorhanden ist. Die genannten Organe des kleinen Beckens sind zur Hälfte von jedem I.T. geliefert. Demzufolge mündet der linke Ureter des l.I.T. in die vordere und sein rechter in die hintere Harnblase. Umgekehrt liegen natürlich die Verhältnisse beim r.I.T.

Von den vorderen Organen des kleinen Beckens ist, außer daß sich der Uterus an seinem Fundus eingezogen zeigt, also einen Uterus arcuatus darstellt, nichts atypisches zu berichten. Umbilicalarterien und obliterierter Urachus kommen, da es sich ja um eine monomphale Doppelmißbildung handelt, nur der im vorderen Bauchraum gelegenen Harnblase zu, von der sie normal zum Nabel verlaufen. Auch die übrige Gefäßversorgung dieses Abschnittes ist durchaus der Norm entsprechend. Größere Abweichungen zeigen sich im hinteren Beckenraum. Dieser wird bemerkenswerterweise nur von einer, aus der rechten Aorta kommenden A. iliaca samt Begleitvene versorgt, wogegen die entsprechenden Gefäße von der linken Seite her fehlen (Abb. 25, vgl. auch Abb. 16 und 23). Der rechte Harnleiter des l.I.T. ist stark dilatiert und gewunden und mündet in die Harnblase an ihrer uterinen Fläche. Der linke Ureter des r.I.T. hingegen tritt an die der hinteren Beckenverwachsungsstelle zugewandte Harnblasenwand.

Der hintere Genitalschlauch erscheint abnorm lang, da der Fundus uteri über die an und für sich hohe Symphyse hinausragt. Seine Gesamtlänge beträgt 10 cm

die des Uterus allein 4 cm. Ich möchte annehmen, daß diese atypische Länge durch eine ausgedehntere Vereinigung der MÜLLERschen Gänge bedingt ist als gewöhnlich der Fall zu sein pflegt. Dieser Uterus zeigt sich ebenfalls als Uterus arcuatus. Von außen her ist eine Grenze zwischen ihm und Scheide nicht feststellbar. Der vordere Uterovaginalschlauch, der gesetzmäßigen Bau und Lage aufweist, ist 7 cm lang. Beim hinteren fehlt weiterhin der Knickungswinkel zwischen Scheide und Gebärmutter. Die Ligamenta rotunda sind in ihren Anfangsteilen verwachsen und ziehen dann, sich Y-förmig trennend, über die Symphyse hinweg (Abb. 25).

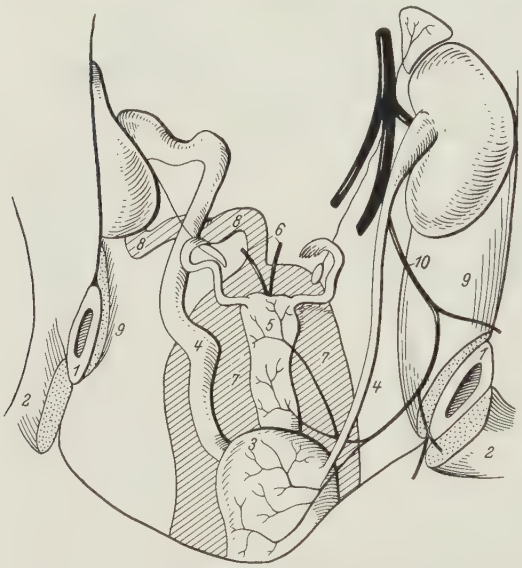

Abb. 25. Schematische Darstellung der Organe des hinteren Beckenraumes. Das rechte Darmbein des l. I.T. ist parasymphysär durchsägt und der M. glutaeus max. durchschnitten. *1.* Os ilium, *2.* M. glutaeus max., *3.* Harnblase, *4.* Ureteren, *5.* Uterus, *6.* Ligg. rotunda, *7.* Rectum, *8.* Colon sigmoideum, *9.* Mm. illeopsoas, *10.* A. iliaca comm. sin. des l.I.T.

Das Rectum ist, wie bereits erwähnt, stark erweitert, es stellt also ein Megarectum dar. Dementsprechend ist auch der Sphincter ani gedehnt und zeigt einen Durchmesser von 3,5 cm. Wie ebenfalls schon kurz angedeutet, ist die Analöffnung durch eine Membran verschlossen (Abb. 3). Es handelt sich also hier, pathologisch-anatomisch gesehen, um eine Atresia ani.

Die beiden innenständigen Mm. ileopsoas überschneiden mangels einer Lacuna musculorum nicht den Beckengürtel, sondern endigen an der Innenfläche der Verwachsungsstelle der beiden Ossa coxae. Sie blieben demnach auch ohne funktionelle Einwirkung auf die dritte untere Extremität.

Der Beckenboden ist, wie Abb. 2 und 3 zeigt, stark vorgewölbt. Sein tiefster Punkt, das Zentrum der Analmembran, liegt 10 cm vom Mittelpunkt der die beiden Symphysen verbindenden Geraden entfernt. Die Beckenbodenmuskulatur ist sehr dünn und zum Teil diastasieren einzelne Muskelfaserzüge, so daß der Beckenausgang an mehreren Stellen nur durch die Fascien des Diaphragma pelvis bzw. urogenitalis abgeschlossen wird. An den äußeren Genitalien ist nichts außergewöhnliches zu sehen. Eine Sondierung gelang nur von den Harnblasen durch die Harnröhre nach außen, während sie im Genitalschlauch nicht durchführbar war; das dürfte aber wohl auf die Verhärtung der an und für sich ziemlich engen Gänge durch die Alkoholfixierung zurückzuführen sein.

Die A. iliaca communis sinistra des r.I.T. verläuft auf dem M. ileopsoas abwärts und teilt sich nahe der Symphyse in die A. iliaca externa und A. hypogastrica (Abb. 25). Die erstere tritt über den oberen Beckenrand zum dritten Bein, die letztere zweigt sich im Becken in folgende drei Äste auf: In eine gemeinsame A. glutaea, welche sich unter der Symphyse in einem Ramus superior und einen Ramus inferior teilt, die dann zur Glutaealmuskulatur ziehen; des weiteren

in eine A. vesicalis und schließlich in eine A. uterovaginalis. Das letztgenannte Gefäß versorgt mit einem Ramus vaginalis die Scheide und mit einem Ramus uterinus die Gebärmutter. Die Aa. ovaricae versorgen, von beiden Aorten herkommend und wie in der Regel an der hinteren Bauchwand verlaufend, die beiden Eierstöcke dieser Region.

Entsprechend gleich sind die Verhältnisse der V. iliaca communis und der Vv. ovaricae.

Dritte untere Extremität.

Wie im vorhergehenden Abschnitt beschrieben wurde, befindet sich an der hinteren Symphyse die Gelenkfläche, mit der das dritte Bein (vgl. Abb. 2) artikuliert. Seiner Stellung nach zu schließen gehört es hauptsächlich dem r.I.T. zu. Jedoch scheint auch der l.I.T. nicht unwesentlich an seiner Bildung beteiligt zu sein. Zu dieser Annahme drängen sowohl die Polydaktylie wie auch die Verhältnisse von Muskeln und Nerven. Die ganze Anlage kann als verschmolzen aus zwei Beinen aufgefaßt werden. Trotzdem ist sie merklich schwächer entwickelt als die beiden anderen unteren Extremitäten. Das Bein befindet sich auch in einer gewissen Zwangsstellung, wie die Abb.2 und 26 zeigen. Außer der Flexion im Hüftgelenk ist im Kniegelenk eine Beugung von etwa 30^0 vorhanden; der Fuß, welcher 8 Zehen aufweist, befindet sich in extremer Adduktions- und Supinationsstellung.

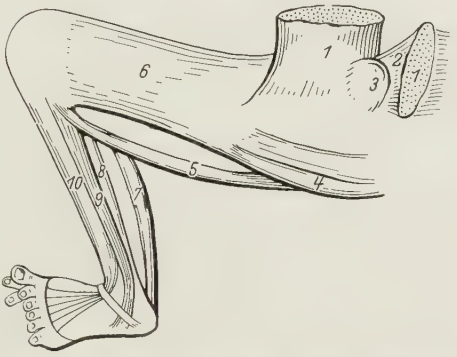

Abb. 26. Muskelschema der dritten unteren Extremität. *1.* M. glutaeus max. (aufgeschnitten.) *2.* M. glutaeus med., *3.* Trochanter maj., *4.* M. tensor fasciae lat., *5.* Caput long. m. bicipitis, *6.* M. quadriceps, *7.* M. triceps, *8.* tiefe Fußbeuger, *9.* Mm. peronaei, *10.* Fußstrecker.

Die proximale Epiphyse des Oberschenkels hat zwei stark abgeflachte Gelenkköpfe (Abb. 24). Der untere ist eng an den oberen angelagert. Beide zeigen eine ringförmige Knorpelauflage. Zwischen und hinter ihnen, also an der dorsalgerichteten, eigentlichen lateralen Seite des Femur, liegt nach rechts ausladend der einfach vorhandene große Rollhöcker. Ein Trochanter minor fehlt mangels eines Ileopsoasansatzes. Distal ist das Femur verdickt, ohne daß man daran gesetzmäßige Gelenkflächen und Apophysen feststellen kann; ebensowenig gelingt dies an dem einzigen Unterschenkelknochen, einer Tibia. Die Patella fehlt vollständig. An den fast durchwegs noch knorpelig präformierten Fußwurzelknochen konnte keine Klärung herbeigeführt werden.

Abb. 26 stellt schematisch die Muskelverhältnisse dar. Von beiden Beckenhälften zieht je ein M. glutaeus maximus samt medius zum proximalen Femurende. Von den unteren Beckenrändern, beiderseits der Symphyse entspringend, sieht man eine Adductorengruppe zum Oberschenkel treten. Am augenfälligsten ist ein das Femur an seiner Ober- bzw. Vorderseite bedeckender Muskel, der teils am Femur selbst, teils am oberen Symphysenrand seinen Ursprung nimmt. Man darf ihn als M. quadriceps femoris bezeichnen. In seinem distalen Drittel ist er rein aponeurotisch und inseriert so an der Tibia, ohne daß eine Patella dazwischen-

geschaltet wäre. Außerdem verlaufen vom linken Beckenteil des r.I.T. zur Gegend des Trochanter major die Mm. glutaeus minimus, piriformis und gemelli sowie zur Femurrückseite und an dieser entlang abwärts zwei schmale Muskeln, höchstwahrscheinlich M. tensor fasciae latae und langer Bicepskopf. Symmetrisch, d. h. von beiden Beckenhälften herkommend, sind also nur die Mm. glutaei maximus und medius sowie die rudimentäre Adductorengruppe vorhanden.

An der Wadenseite des Unterschenkels findet sich ein dünner, dem M. triceps surae entsprechender Muskelbauch, der am Calcaneus inseriert. Zwischen ihm und Tibia liegt die nicht in einzelne Muskeln zu trennende tiefe Fußbeugergruppe. An der Unterschenkelvorderseite sind Strecker zu sehen, die in der Gegend des Ristes unter einem Fascienverstärkungszug (Ligamentum cruciatum) durchtreten. Von ihnen lösen sich am Fußrücken mehrere Zehenstrecksehnen ab.

Drei arterielle Gefäße, Endäste der A. iliaca communis sinistra des r.I.T., versorgen das ganze Glied (vgl. Abb. 25). Die über die Symphyse zum Oberschenkel verlaufende Arterie stellt eine rudimentäre A. femoralis dar. Die beiden unter dem Becken hervortretenden Gefäße können als Aa. glutaea superior und inferior bezeichnet werden. Von der ersteren zweigt übrigens noch ein zum Beckenboden ziehendes dünnes Gefäß, eine A. pudenda interna ab.

An der Oberschenkelstreckseite liegt ein umfangreiches Nervenbündel, gebildet aus den Ästen der beiderseitigen Plexus lumbosacrales. Diese Äste treten unter dem Beckenrand durch die Incisurae ischiadicae majores hervor. Über die Symphyse zieht lediglich ein schwacher Nerv zum M. quadriceps (N. femoralis), vom Plexus des r.I.T. herkommend. Die unten hervortretenden Nervenstämme anastomosieren miteinander, so daß ein richtiges Nervengeflecht zwischen den Unterschenkelbeugern liegt. Es ist nicht möglich, all diese Nerven entsprechend zu benennen, da eine Auflösung des Geflechtes ohne gröbste Zerstörung der Gebilde nicht möglich war. Jedenfalls dürfte es sich bestimmt um Nn. ischiadici, obturatorii und glutaei handeln. Sie innervieren also das Bein von zwei Seiten her, was sich besonders am Unterschenkel deutlich zeigt.

Übersicht und Genesetheorien.

Nach all dem bisher geschilderten erscheint es angebracht, die Bezeichnung der Doppelmißbildung als Thorakoileopagus und damit ihre Einordnung in einen bestimmten Rahmen zu rechtfertigen. Die hierzu differentialdiagnostisch in Frage kommenden Mißbildungstypen sind der Thorakoileopagus und eine bestimmte Form der Duplicitas parallela (bilateralis), die Duplicitas anterior. Eine Beschreibung der verschiedenen Variationsmöglichkeiten dieser beiden Doppelbildungsarten würde zu weit führen. Ich möchte mich daher nur kurz auf ihre klassischen Formen und deren Hauptmerkmale beschränken.

1. Beim *Thorakoileopagus* handelt es sich um die Verschmelzung eines eineiigen Zwillingspaares im Brust- und Bauchbereich in ventraler oder ventrolateraler Gegenüberstellung. Daraus resultiert eine di-, mono- oder asymmetrische Doppelbildung in supra- und infraumbilikalem Zusammenhang. Über die ventrolaterale Verbindung ist auch der Übergang zur Duplicitas anterior gegeben. E. SCHWALBE hat einen unserer Mißbildung ähnlichen Fall beschrieben und gibt folgende Kardinalmerkmale dafür an: a) In der gemeinsamen Brusthöhle ist nur ein Herz vorhanden, in das eine V. cava sup. und eine V. cava inf. einmünden. Jedoch gehen

von diesem Herzen zwei Aorten ab. Eine Sektion dieses Herzens war nicht gemacht worden. Es besteht aber ohne weiteres die Möglichkeit, daß wie beim Thorakopagus zwei Herzen vorhanden sein können. b) Die beiden Darmtractus vereinigen sich bereits im Gebiet der Duodena zu einem einheitlichen Darmrohr (bei einer weiteren von SCHWALBE angeführten, dem Thorakopagus nahverwandten Mißbildungsform, einem Ileoxiphopagus, verschmelzen die beiden Darmanlagen erst in Höhe des Ductus omphaloentericus). Der Darm hat somit eine T-Form. c) Die Leber ist einheitlich. d) Jeder I.T. hat (im Gegensatz zu unserer Mißbildung) eine eigene Milz.

2. Die *parallelen* oder *bilateralen* Doppelbildungen sind durch eine teilweise Verdoppelung der Körperlängsachse charakterisiert. Die für unseren Fall differentialdiagnostisch in Erwägung zu ziehende Form wäre die Duplicitas anterior (Anadidymus nach KOPSCH und FISCHEL). Die Körperlängsachse ist dabei in ihrem kranialen Abschnitt Y-förmig gespalten, die Gesichter sind ventralwärts gerichtet und die Verdoppelung bezieht sich beim äußeren Aspekt meist nur auf das Kopf-Halsgebiet. Jedoch ergibt sich bei der Röntgenphotographie bzw. Sektion fast immer, daß die Wirbelsäulen eng miteinander gegen das Becken hin konvergierend verlaufen, um sich dann im Os sacrum zu vereinigen. Über den Situs und die besonderen Verhältnisse der Eingeweide ist leider ziemlich wenig bekannt. Bei einer von BARKOW 1828 beschriebenen Duplicitas anterior (Dicephalus tribrachius bipus) ist der Anfangsteil des Darmes doppelt und der Enddarm wie beim Thorakoileopagus einfach gewesen. Ferner waren die zwei Herzen von einem gemeinsamen Perikard umschlossen.

SCHWALBE erklärt mehrmals, daß eine scharfe Trennung zwischen den beiden eben genannten Mißbildungsarten nicht möglich ist, sondern daß vielmehr fließende Übergänge zwischen ihnen bestehen. Er gibt als Beispiel einen von ihm beschriebenen Dicephalus an, den er auch als „Ileothoracophagus bipus bibrachius" bezeichnet. Unser Fall darf aber wohl mit größerer Wahrscheinlichkeit als Thorakoileopagus angesprochen werden. Meiner Meinung nach ist die teils vollkommene, teils unvollkommene Verdoppelung einzelner Organe und Extremitätenpaare doch zu weitgehend für eine Duplicitas anterior. Besonders aus den Extremitätenanlagen ist zu ersehen, daß eigentlich jeder Individualteil seine entsprechenden Arme und Beine, wenn auch zum Teil nur rudimentär, aufweist. Das Fehlen der Milz des rechten Individualteiles kann wohl aus den abnormen Verhältnissen des dorsalen Mesogastriums des in die Hernie verlagerten Magens erklärt werden. Aus den Eingeweideverhältnissen allein zu schließen, würde unsere Doppelbildung eher in die Gruppe der Duplicitas anterior einzureihen sein. Jedoch liegen für diese Mißbildungsform zu wenige Sektionsbefunde vor, um eine einigermaßen sichere Norm für die Eingeweideverhältnisse aufstellen zu können. Ich möchte daher, trotzdem es sich bestimmt um eine Übergangsform vom Thorakoileopagus zur Duplicitas anterior handelt, an der Bezeichnung „Thorakoileopagus" festhalten.

Die Momente, welche ein Weiterleben unseres Thorakoeileopagus nach der Geburt nicht zuließen, werden zahlreich gewesen sein. Die Todesursache ist wohl in erster Linie in der Disharmonie der beiden Organismen beim Übergang vom intra- zum extrauterinen Leben und in dem damit verbundenen Versagen der Atmung zu suchen. Es fanden sich aber auch pathologisch-anatomische

Veränderungen in Form von ausgedehnten subduralen Blutungen in beiden Schädelkapseln. Im linken Kopf war außerdem ein Tentoriumriß feststellbar.

Zum Abschluß wären noch einige Worte über die mannigfachen Theorien, die über die Entstehung einer Doppelbildung aufgestellt wurden, zu sagen. Durch das auffallende Äußere der Doppelmißbildungen bei Mensch und Tier angeregt, haben schon die großen Naturforscher und Ärzte des Altertums eine Erklärung für ihre Genese gesucht. Wir kennen die Anschauungen des DEMOKRITOS und des EMPEDOKLES sowie eine genauere Abhandlung des ARISTOTELES darüber. GALEN schloß sich der Ansicht des EMPEDOKLES an. Im Mittelalter sah ALBERTUS MAGNUS in der Konstellation der Gestirne die Ursache für das Werden einer Doppelbildung. Nicht zu vergessen ist der damals entstandene und noch heute im Volksglauben verankerte Aberglaube, daß ein „Versehen" der Mutter während der Schwangerschaft der Grund für eine Mißbildung der Frucht wäre. Auch die Renaissance vermochte kein Licht in dies dunkle Gebiet zu bringen.

Erst nach der eigentlichen Begründung der Entwicklungsgeschichte durch HARVEY war der Weg zur weiteren Forschung frei. Zu Beginn des 18. Jahrhunderts begründete LEMERY die *Verwachsungstheorie*, welche besagt, daß eine Doppelbildung durch eine partielle Verschmelzung zweier Keimanlagen zustande kommt. Auch das Auftauchen der *Spaltungstheorie* ist in diese Zeit zu legen. Darin wird die Ansicht vertreten, daß eine Doppelmißbildung durch unvollständige Teilung eines Embryonalgebildes entsteht. Diese beiden Ansichten haben sich, wenn auch in stark abgewandelter und weiterentwickelter Form, bis auf den heutigen Tag erhalten. Allen gegenwärtig herrschenden Theorien liegt der Satz zugrunde: „Alle Doppelmißbildungen stammen aus einem Ei."

Neuere Forschungen brachten durch großartige Experimente weitgehende Fortschritte auf dem Gebiete der Doppelbildungsgenese. Die Spaltungstheorie wurde durch die klassischen Einschnürungsversuche SPEMANNs an Tritoneiern bewiesen. Die SPEMANNschen Versuche haben auch gezeigt, daß eine Doppelbildung nur vor der Gastrulationsperiode entstehen kann. Für die Verwachsungstheorie sprechen die BORNschen Verwachsungsversuche mit Rana esculenta- und Bombinatorlarven. Die Annahme, daß mechanische, thermische, chemisch-osmotische und auch biologische Momente in der kausalen Genese einer Doppelbildung eine Rolle spielen, konnte durch zahlreiche Versuche bestätigt werden.

SPEMANNs Nachweis einer epigenetischen Entwicklung gibt weitere Möglichkeiten zur Erklärung der formalen Genese einer Doppelbildung: Durch das Vorhandensein eines Organisationszentrums ist die Ursache dafür gegeben, daß Halbes zum Ganzen regulieren kann. Das Auftreten einer Organisation erfolgt mit und nach der Gastrulation. Wenn beim Säuger zwei ursprünglich getrennte Individualteile — eineiige Zwillinge —, also vielleicht zwei Embryonalknoten bzw. Primitivstreifen, in ihren caudalen Abschnitten aneinanderkommen und zur Verschmelzung gelangen, müssen die sich nicht berührenden Teile selbständig organisieren, während die verschmolzenen Partien sich durch Regulation einander anpassen werden; dadurch, daß ihre Bildungszentren sich teilweise überdecken, kommt es zur Entstehung der einfach vorhandenen Organanlagen (Enddarm, Perikard, Milz [?] bei unserem Fall). Dementsprechend muß unsere Doppelbildung im frühen Keimstadium, vielleicht als Primitivstreifen im Gebiet des Kopffortsatzes vollständig und im Bereich des caudalen Endes unvollständig getrennt

gewesen sein, damit sich die Kopf-Halsgebiete mit den Wirbelsäulen selbständig entwickeln konnten.

Umgekehrt ist natürlich auch mit der Möglichkeit zu rechnen, daß es sich hier ursprünglich um eine zusammenhängende Anlage mit zwei aus irgendwelchen Gründen unvollständig getrennten Embryonalknoten gehandelt hat; dann wäre die Erklärung der Einfachanlagen unserer Doppelbildung im Vorhandensein von nur einer regulativen Anlage zu suchen.

Zusammenfassung.

Es wird von einer monomphalen weiblichen Doppelmißbildung, einem *asymmetrischen Thorakoileopagus* berichtet, dessen Individualteile in ventrolateraler Aneinanderstellung verschmolzen sind. Neben zwei normalen Armen sind zwei rudimentäre Armanlagen sowie drei Beine vorhanden, wobei die dritte untere Extremität von beiden Individualteilen gebildet wird. Der Nabel ist einfach, der After ebenfalls einfach, das äußere Genitale doppelt angelegt. Der Stamm enthält eine gemeinsame Brust- und Bauchhöhle, das Zwerchfell zeigt einen großen Defekt, durch welchen Baucheingeweide in die Brusthöhle getreten sind. In der Brusthöhle befinden sich 4 Lungen, 2 Herzen sowie ein mit Darm und einer Leber gefüllter Bruchsack. Im Bauch liegt die zweite Leber, der Magen-Darmtrakt und die einfach vorhandene Milz. Die anfangs doppelte Darmanlage vereinigt sich im unteren Ileum zu einem Darmrohr. Die Organe des kleinen Beckens sind doppelt angelegt. Im letzten Abschnitt wird die Einordnung der Mißbildung in den gehörigen Rahmen besprochen und ein kurzer Überblick über einzelne Genesetheorien gegeben.

Schrifttum.

Batueva, N. A.: Petersburg. Acad. Imp. Sci. **1906**. — Bland, P.: Med. Tim. **56** (1928). Bland-Sutton, J.: Lancet **1922 I**, 202. — Busse, W.: Z. Anat. **90** (1929). — van Dam, J. M. u. H. J. van Eldik: Nederl. Tijdschr. Geneesk. **67** (1923). — Freyschmidt, H. J.: Mschr. Geburtsh. **90** (1932). — Gauger, E.: Diss. Tierärztl. Hochsch. Berlin 1929. — Gilfrich, Th.: Mschr. Geburtsh. **63** (1923). — Gorn, W.: Klin. Wschr. **1922 I**. — Green, C. V.: Anat. Rec. **64** (1936). — Gruber, G.: Abh. Ges. Wiss. Göttingen, Math.-physik. Kl. (III. F.) **1931**. — Hofmeier: Münch. med. Wschr. **1922 I**, 69. — Hora, K.: Spisy lék. Fak. masaryk. Univ. Brno (tschech.) 8 (1930). — Ivens, F. and K. Edgecombe: J. Obstetr. Manchester **33** (1926). Kleiner, B.: Mschr. Geburtsh. **82** (1929). — Krauss, F.: Zbl. Gynäk. **52** (1928). — Kuhn, P.: Gynéc. et Obstétr. **9** (1924). — Liebig, G.: Diss. Tierärztl. Hochsch. Berlin 1925. — Zur-Mühlen, G. v.: Zbl. Gynäk. **50** (1926). — Poppius, N.: Läk. sällsk. Einska Hdl. **1927** (schwed.). Schugt, P.: Arch. Gynäk. **119** (1923). — Schwalbe, E.: Die Morphologie der Mißbildungen des Menschen und der Tiere. 2. Teil: Die Doppelbildungen. Jena: Gustav Fischer 1907. — Semon, O.: Virchows Arch. **271** (1929). — Silvermann, S. L.: Dent. Cosmos **65** (1923). — Smallwood, W. M.: Anat. Rec. Philadelphia **22** (1921). — Spemann, H.: Experimentelle Beiträge zu einer Theorie der Entwicklung. Berlin: Julius Springer 1936. — Terni, T.: Arch. ital. Anat. **22** (1925). — Vasiliu, T. u. J. G. Russu: Cluj med. (rum.) **15** (1934). — Vau, E.: Eesti Loomaarstlik Ringvaade **9** (Tartu 1933). — Ysander, F.: Studies on the morphology and morphogenesis of the human Thoracopagic Monsters with special reference to the malformation of the heart. Upsala 1924.

Bezüglich der älteren Literatur über Doppelbildungen verweise ich auf E. Schwalbe: Die Doppelbildungen, S. 13—88, 247—249, 300 u. 301.

Lebenslauf.

Ich wurde am 5. Oktober 1913 als Sohn des K. A. Vizedirektors der Stadt Wien, Eugen Lainer, zu Wien geboren. Von 1919 bis 1924 besuchte ich die Volksschule, von 1924 bis 1932 das akademische Gymnasium in Wien I., woselbst ich im Juni 1932 die Reifeprüfung ablegte. Vom Winterhalbjahr 1932/33 bis Sommerhalbjahr 1933 studierte ich an der Wiener Universität Medizin, vom WH. 1933/34 ab setzte ich mein Studium in München fort. Die ärztliche Vorprüfung bestand ich im SH. 1935. Mein medizinisches Studium schloß ich mit dem WH. 1937/38 ab. Ärztliche Prüfung im SH. 1938.

Herrn Professor Dr. W. Vogt bin ich für die Überlassung des Themas und Unterstützung bei der Ausarbeitung zu großem Dank verpflichtet.